1909

Ein Fall

von

ANEURYSMA DISSECANS AORTAE

(Aus der Anatomie des Johannstädter Krankenhauses zu Dresden)

Inaugural-Dissertation

zur

Erlangung der Doctorwürde in der Medizin und Chirurgie,

welche

mit Genehmigung der hohen medizinischen Fakultät

der

Vereinigten Friedrichs-Universität
Halle-Wittenberg

Sonnabend den 24. Juli 1909 nachmittags 1 Uhr

öffentlich vortragen wird

Karl Bludau
approbierter Arzt
aus Wormditt O.-Pr.

DRESDEN
DRUCK DER SAXONIA-BUCHDRUCKEREI
1909

Digitized by the Internet Archive
in 2026

https://archive.org/details/IA40153712_0511

Unter Aneurysma dissecans versteht man diejenige Veränderung der Arterien, bei welchen es nach Einrissen der inneren Gefäßschichten zu einer mehr oder weniger weitreichenden Abwühlung der inneren Lage von der unversehrt bleibenden äußeren gekommen ist, sodaß ein aneurysmatischer Sack entsteht, dessen Wände aus den gewaltsam getrennten Gefäßschichten gebildet werden. Die ausgedehnteste Arbeit „Das geheilte Aneurysma dissecans" über dieses Thema stammt von Bostroem[1]), welcher unter Berücksichtigung der älteren Literatur die sämtlichen interessierenden Fragen besprach und beantwortete. Bostroem beschreibt 18 Fälle von Aneurysma dissecans. Er zeigte, daß ein Aneurysma dissecans, wenn dasselbe bald durch eine sekundäre Perforation der inneren Häute in das alte Rohr wieder eröffnet wird, so vollkommen ausheilen kann, daß der aneurysmatische Sack alle Charaktere eines normalen Gefäßrohres annehmen kann. Einzelne der früheren Beobachtungen sind daher für angeborene Verdoppelung der Aorta gehalten worden. Die Aetiologie betreffend, fällt nach ihm diejenige des geheilten Aneurysma dissecans mit der des Aneurysma dissecans im allgemeinen zusammen. Eine primäre Erkrankung der Aorta disponiert nicht zur Zerreißung derselben und zur Bildung des Aneurysma dissecans. Der atheromatöse Prozeß führt in den allerseltensten Fällen zur Bildung eines Aneurysma dissecans. Nach Bostroem muß der Riß plötzlich eintreten, und zwar in einer relativ normalen Arterienwand; und diese Verhältnisse sind gegeben, wenn die Ruptur der inneren Häute infolge eines Traumas eintritt. Bostroem nimmt demnach an, daß

die allermeisten, wenn nicht alle Fälle von Aneurysma dissecans, auf ein Trauma zurückgeführt werden müssen. Die entzündlichen Veränderungen spielen keine Rolle bei der Entstehung; sie sind vielmehr sekundärer Natur. Diese entzündlichen Veränderungen wurden, wie Bostroem ausführt, von Friedländer erwähnt, welcher die Bildung eines Aneurysma dissecans auf eine veränderte Widerstandsfähigkeit der Media zurückführt, möge es sich um eine primäre Ruptur und Atrophie oder um entzündliche Veränderungen der Media handeln. Betreffs der Atrophie und Ruptur der Media glaubt Bostroem auch kein disponierendes Moment für die Bildung eines Aneurysma dissecans sehen zu können, da in solchen Fällen sich mehr eine Arteriosklerose ausbilden wird. Für die traumatische Entstehung beweisend führt Bostroem seinen ersten Fall an, in welchem 22 Jahre vor dem Tode der betreffende Mann ein heftigeres Trauma erlitten hatte. Die Ruptur der inneren Häute erfolgte am Ligamentum arteriosum; den weiteren Verlauf dachte sich Bostroem derart, daß, nachdem die Ruptur eingetreten war, das Blut sich in die normale Media hineinwühlte; der erhöhte Blutdruck veranlaßte eine schnell eintretende und ausgedehnte Unterwühlung der Aortenhäute, bis es zu zahlreichen, sekundären Perforationen kam. Die sekundären Perforationen, also jene in das Hauptgefäßrohr, sind alle mit einem Male eingetreten, jedenfalls wenige Stunden nach der primären Ruptur. Hiernach zirkulierte das Blut sofort hauptsächlich in dem aneurysmatischen Sacke und nur zum Teil im alten Aortenrohr. Die Eröffnung des aneurysmatischen Sackes an einer oder mehreren Stellen zurück in das alte Gefäßrohr — der Wiedereinbruch des Blutes in die Gefäßhöhle — bedeutet in den meisten Fällen eine Ausheilung des intramuralen Aneurysmas. An Stelle des intramuralen Sackes tritt ein den normal anatomischen Verhältnissen vollkommen gleiches Gebilde mit normal physiologischer Funktion, mit einem Wort: ein neues Arterienrohr. Was die Lage des aneurysmatischen Sackes betrifft, so findet sich derselbe

zwischen den Schichten der Media selbst, und zwar ist er mehr zwischen den der Adventitia anliegenden Lamellen gelegen und in ganzer Ausdehnung von einer verschieden dicken Lage eines neugebildeten Gewebes begrenzt, welches einer normalen Arterienintima gleich ist. Der Blutstrom spaltet sich an den frei in den Sack vorspringenden Rändern des abgerissenen Aortenstumpfes, um sich an den sekundären Öffnungen wieder zu vereinen.

Rindfleisch[2]) bespricht im Anschluß an einen Fall von Aortenruptur die den Ort bestimmende Ursache der Ruptur. Sie ist gewöhnlich mit einer Hypertrophie des Herzens verbunden; Grund genug, zunächst den Gedanken zu versuchen, ob nicht die Schwere des Herzens und seine überkräftigen Kontraktionen eine Abreißung desselben von der Aorte bewirkt haben, wie man eine Frucht vom Stiele abreißt. Demgegenüber bemerkt aber Rindfleisch, daß die Aorta, mechanich betrachtet, keineswegs den ganzen Stil des Herzens, vor allem nicht den wirklich Halt gebenden Teil desselben ausmacht. Seinen Haupthalt bekommt das Herz dadurch, daß die in der Mitte seiner Basis entspringende Lungenarterie sich sofort nach ihrer Entstehung in zwei mächtige Äste teilt, die sich ihrerseits nach ganz kurzem Verlauf im Mediastinum direkt in die Lungenwurzel einsenken und hier durch ihre rasch erfolgende stumpfwinklige Gabelung einen breiten Halt gewinnen. Rindfleisch weist auf gewisse halbknorplige Verdickungen des beide Gefäße bedeckenden Pericards, eines richtigen Vinculum Aortae hin, welche keine andere Bedeutung haben können, als die einer größeren Sicherung des Anschlusses der Aorta an die Pulmonalis. Nach ihm kommt die Aortenruptur dadurch zu stande, daß sich der Aortenbogen von seiner Befestigung an der Pulmonalarterie abreißt Zu diesen festeren Verbindungen zählt Rindfleisch einmal die schon erwähnten Vincula Aortae, welche den aufsteigenden Teil des Aortenbogens etwa einen Querfinger breit oberhalb der Klappen mit dem Stamm der Pulmonalarterie verbinden, außerdem aber auch das Ligamentum Botalli,

welches sich an den absteigenden Teil des Arcus ansetzt und dadurch einen Punkt nach innen festhält, welcher dem Übergang des Arcus in die Aorta thoracica entspricht. Bei einer besonders starken systolischen Spreizung des Aortenbogens infolge gesteigerter Herztätigkeit eines hypertrophischen Herzens kann es zu einer Abreißung desselben von seiner Befestigung an den erwähnten Stellen kommen. Fettige Usuren der Aorte dicht neben den Befestigungspunkten würden dabei als unterstützende und den Verlauf des Risses bestimmende Momente in Betracht kommen. Rindfleisch betont also in erster Linie das mechanische Moment, als unterstützend die Veränderungen der Gefäßwand.

Aus der zusammenfassenden Arbeit von Flockemann[3]), welcher zwei neue Fälle von Aneurysma dissecans beschreibt, ist besonders der zweite Fall bemerkenswert, in welchem infolge eines außerordentlichen Gemütsaffektes eine Ruptur der Aorta erfolgte; das Aneurysma dissecans begann 1 cm oberhalb der Aortenklappen. Die Spaltung erfolgte einerseits bis in die Höhe der freien Aortenklappenränder, nach der Peripherie erstreckte sich diesselbe bis 4 cm oberhalb der Stelle, wo die Aorta durch den Zwerchfellschlitz tritt: daselbst erfolgte eine Rückperforation in das Lumen. Trotz der Rückperforation erfolgte der Tod in kurzer Zeit. Das Zustandekommen des Todes erklärt Flockemann so, daß, nachdem die Trennung der Schichten erfolgt war, der Blutstrom das innere Blatt des Aneurysmensackes erfaßte und gegen die gegenüberliegende Wand preßte, so daß Intima an Intima lag. Auf diese Weise ist das eigentliche Lumen durch den aneurysmatischen Sack tamponiert worden, so daß in die großen Äste des Bogens kein Blut mehr austreten konnte. Die fast völlige Unterbrechung der Blutzufuhr zum Gehirn hatte den Tod zur Folge. Nach Flockemann ist das Spaltungsaneurysma wahrscheinlich nicht bedingt durch Gefäßerkrankungen und höchstens in seltenen Ausnahmefällen durch Traumen. Der einleitende Riß in die eine Wandschicht wird hervor-

gerufen durch mächtige Ausdehnung des Aortenrohres infolge gewaltsamer Aktion des hypertrophischen und suffizienten Ventrikels. Die Adventitia ist weit dehnbarer als die Media und Intima. Deshalb wird sie nach erfolgtem inneren Riß, anstatt gleichfalls zu zerreißen, vorgewölbt, meist mit einem Teil ihrer anhaftbaren Media, und dadurch die Spaltung der Schichten bewirkt.

Die letzte ausführliche Arbeit über das Aneurysma dissecans stammt von Schede[4]). Derselbe stellt die seit Flockemann veröffentlichen Fälle zusammen. Schede glaubt, daß die Entstehung desselben auf denselben Prinzipien beruht, wie die der anderen Aneurysmen der Aorta auch; d. h. die Ruptur der Media ist das Wesentliche. Er bezweifelt die traumatische Aetiologie und hält die Zerreißung einer gesunden Aorta durch die von Bostroem und nach ihm von vielen anderen gedachten indirekten Traumen, also Steigerung des Blutdruckes, starke Muskelkontraktion, für nicht wahrscheinlich Er nimmt vielmehr an, trotz der teilweise spärlichen Angaben der Literatur über die histologische Beschaffenheit der Aorta, daß eine Erkrankung der Gefäßwand bei Aneurysma dissecans die Regel ist. Die Erkrankung, welche ein Aneurysma dissecans hervorrufen soll, muß so beschaffen sein, daß sie die Dehnbarkeit und Festigkeit der Media herabmindert. Er kommt schließlich zu dem Schluß, daß das Hauptsymptom eine Atrophie der Media sein muß. Er greift mithin die oben erwähnte Ansicht Friedländers wieder auf. Daneben läßt er aber noch andere Entstehungsweisen gelten. So glaubt er, daß auch ein atheromatöses Geschwür in späteren Stadien der Ausgangspunkt sein kann.

Ich komme nunmehr zur Beschreibung meines Falles, welcher im pathologischen Institut des Johannstädter Krankenhauses zu Dresden zur Sektion kam und welcher sich in mancher Hinsicht von den bereits zitierten unterscheidet.

Krankengeschichte.

Pommer, Emilie, Almosenempfängerin, 63 Jahre alt, Aufnahme in das Krankenhaus am 21./2. 07, und zwar auf die innere Abteilung.

Anamnese: Todesursache der Eltern unbekannt; der Vater ist mit 63, die Mutter mit 53 Jahren gestorben. Alle Geschwister sind an unbekannten Krankheiten verstorben. Als Kind hat Patientin die Masern gehabt; sonst will sie immer gesund gewesen sein. Seit der Geburt des ersten Kindes (vor 27 Jahren) hat Patientin einen „Nabelbruch“ bekommen, der sich durch die nachfolgenden sieben Geburten stetig vergrößerte. Am 12./2. 07 sei Patientin plötzlich umgefallen und ca. 5—10 Minuten bewußtlos gewesen; als sie wieder zu sich gekommen, sei sie ganz steif gewesen und habe zu Bett getragen werden müssen. Seit dieser Zeit fühle sie sich sehr elend; sie könne sich kaum auf den Beinen halten; sie habe Beklemmung auf der Brust. Die schon früher vorhandene Hartleibigkeit sei hartnäckiger geworden; seit dem Tage des Anfalls habe sie keinen Stuhl mehr gehabt. — Im März 1906 will Patientin einen ähnlichen Anfall gehabt haben. — Der Appetit ist gering. Der Schlaf fehlt in den letzten Tagen gänzlich. — Von den acht Kindern, welche Patientin gehabt, sind zwei an Diphtherie und eines im frühesten Kindesalter gestorben; nach der Schilderung an Pneumonie.

Status: Kleine, schwache, schlecht ernährte Frau mit starker Kyphose der Brustwirbelsäule. — Sensorium: frei. — Kopf: Ohne Deformität; nicht klopfempfindlich. — Pupillen: beiderseits mittelweit, reagieren auf Lichteinfall und Convergenz. Bulbi: frei beweglich. Linsen: beiderseits etwas trübe. — Facialis: Innervation beiderseits gleich; keine Nervendruckpunkte. — Sichtbare Schleimhäute: etwas blaß und leicht cyanotisch. — Zunge: wird gerade ausgestreckt, ohne Tremor; unbelegt. — Gaumensegel: wird gleichmäßig gehoben. — Tonsillen und Pharynx o. B. — Würgreflex vorhanden. — Hals: mager, ohne Narben. Im Jugulum

ist Pulsation fühlbar. — Thorax ist, abgesehen von der Wirbelsäule (s. o.) symmetrisch gebaut, tief, kurz, starr. Die Supraclaviculargruben sind stark eingefallen. — Lungen: Grenzen: hinten XI. Brustwirbeldornfortsatz, rechts vorn VII. Rippe, links vorn unterer Rand der VII. Rippe; die unteren Grenzen sind nicht verschieblich. Respiration 37. Schall überall voll. Atmungsgeräusch verschärft, vesiculär, überall begleitet von trocknem, giemendem Rasseln. — Herz: Ictus im fünften Intercostalraum, 12 cm von Brustbeinmitte nach links, stark hebend, verstärkt. Große Dämpfungszone nach oben bis zweiten Intercostalraum, nach rechts 5 cm von Brustbeinmitte, nach links 13 cm. Töne: Ein leises systolisches Geräusch über der Spitze ist nur schwach hörbar wegen der forcierten, geräuschvollen Atmung. Der Puls ist regelmäßig; etwas beschleunigt; 100; mäßig gefüllt; etwas gespannt. — Abdomen: Enorme Diastase der Musculi recti; daher mächtiger Bauchbruch. Fast sämtliche Darmschlingen liegen außerhalb der Bauchhöhle. Man fühlt die teilweise mit Kot angefüllten Darmschlingen. Peristaltik tritt trotz der äußeren Reibung der Bauchdecken in den Darmschlingen nur andeutungsweise ein. Die Milzdämpfung ist sehr intensiv und groß, die Milz aber, wie die Leber, nicht zu fühlen. — Extremitäten: mager, schlaff, ausgedehnte Krampfaderbildung an den Unterschenkeln. Patellarreflex, Achillessehnenreflex und Fußsohlenreflex, beiderseits vorhanden; Babinski fehlt. Harn: Zeigt Spuren von Eiweiß; keinen Zucker. — Temperatur: 38,1.

23. II.: Im mikroskopischen Präparat sieht man vereinzelte, granulierte Zylinder, viele Leukocyten und einige Scheiden-Epithelien. — Ordination: Solutio Kali jodat. 10/160 3 x tgl. 1 Eßlöffel. Temperatur 36,8; Puls 84.

28. II.: Stuhlgang erfolgt nur auf Einläufe und Oleum Ricini per os. Zustand sonst unverändert.

3. III.: Geschwüre an beiden Waden wesentlich gebessert. Patientin klagt über Leibschmerzen. Temperatursteigerung bis 38,1; Puls 100; Respiration 24.

9. III.: Ohne Einlauf erfolgt kein Stuhl. Schmerzen im Leibe unverändert. Geringe Temperaturschwankungen bis 38,0.

23. III.: Eiweiß und Zylinder im Harn völlig verschwunden; Befund sonst unverändert.

26. III.: Seit 22./III. kein Stuhl mehr. Temp. 37,0, Puls 160, Respiration 32. Gestern abends hat Patientin plötzlich Erbrechen bekommen. Heute früh erfolgte mehrmals Kot-Erbrechen. Man sieht die erhöhte Peristaltik durch die dünne Bauchwand durch und fühlt deutlich die teilweise stark gekrampften und erweiterten Darmschlingen. Patientin wird zur Operation auf die chirurgische Abteilung gebracht. Der Puls ist an der Radialis kaum fühlbar: 112; Temperatur: 38,4. Der Leib ist stark aufgetrieben; durch die sehr dünnen Bauchdecken sieht man die stark aufgetriebenen Dünndarmschlingen durch. Unter Lokalanaesthesie wird ein Bauchdeckenschnitt gemacht, rechts von der Mittellinie, parallel derselben, ca. 10 cm lang, vom Nabel bis zur Symphyse. Es werden die geblähten Dünndarmschlingen herausgezogen, bis man auf einen Schnürring in der Gegend des Coecums kommt. Auf Zug springt plötzlich der eingeklemmte Teil einer Dünndarmwand heraus, der blaurot verfärbt ist. Nach Lösen dieses Darmwandbruches füllt sich sofort der unterhalb der Bruchstelle befindliche collabierte Dünndarm. Der Dünndarm wird reponiert und eine Bauchdeckennaht angelegt. — Trotz Kampfer und subcutaner Infusion von Kochsalzlösung erholt sich der Puls nicht wieder Nach der Operation erfolgt mehrfach Erbrechen von stinkenden Massen. Nach einer Magenausspülung hört das Erbrechen auf. Vier Stunden nach der Operation erfolgt spontaner Stuhlgang. Es wird noch eine Kochsalzinfusion gemacht; ebenso wird $^1/_2$stdl. Kampfer injiciert. Um $^1/_2$10 Uhr Exitus letalis.

Sektionsprotokoll.

28. März 1907 (Dr. Geipel).

Äußere Besichtigung:

Kleine, schlecht genährte, weibliche Leiche von gracilem Knochenbau. Die Brustwirbelsäule ist kyphotisch in mittlerem Grade. Die Haut des Körpers ist von schmutzig-grauweißer Farbe. Die Conjunktiven sind blaß; die Lippenschleimhäute etwas livide. Das Abdomen flach. Dasselbe zeigt eine Laparotomiewunde 4 cm nach rechts von der Mittellinie beginnend, 10 cm lang, von Nabelhöhe nach der Symphyse verlaufend. Im Bereiche derselben weisen die Musculi recti eine bis Handtellerbreite erreichende Diastase auf. An den Knöcheln findet sich beiderseits ein geringes Oedem. Das Fettgewebe ist sehr dürftig entwickelt. Die Muskulatur ist sehr schwach, von braunroter Farbe. Die Totenstarre ist leicht zu lösen. Die Totenflecke sind spärlich vorhanden an den abhängigen Teilen des Körpers.

Brusthöhle:

Zwerchfellstand: rechts IV. Rippe, links V. Die Lungen weisen einzelne Verwachsungen auf, besonders über dem hintern Umfang der rechten Lunge, sowie über der ganzen linken Lunge. Von den Pleurahöhlen ist nur vorn ein geringer Raum übrig geblieben; in demselben findet sich beiderseits keine freie Flüssigkeit. Die nicht verwachsenen Blätter sind glatt und spiegelnd. Die Lungen sind in den vorderen Teilen gebläht; ihre Ränder gewulstet; die hintern Abschnitte sind blutreich, besonders im Bereich beider Unterlappen. Die Schnittfläche ist daselbst von dunkelroter Farbe; von derselben fließt eine schaumig rötliche Flüssigkeit ab. In der Trachea liegen schleimige Massen, sowie etwas aspirierter Mageninhalt. Derselbe ist ferner in größeren Mengen in den Bronchien der Unterlappen vorhanden. Der Herzbeutel liegt in Handtellergröße frei; seine Blätter sind glatt und spiegelnd; derselbe enthält zwei Eßlöffel einer klaren serösen Flüssigkeit.

Das Herz ist etwas vergrößert:

Länge: 12 cm.

Breite an der Basis: 10 cm.

Dicke: 4,5 cm.

Subperikardiales Fettgewebe ist gering entwickelt. Der Herzmuskel ist von mattbrauner Farbe, stellenweise etwas gelblich. Das Messer ist auf dem Durchschnitt fettig beschlagen. In der Vorderwand des linken Herzens sind einzelne feine Schwielen vorhanden.

Rechter Vorhof: In geringem Grade dilatiert: Foramen ovale geschlossen. Die Tricuspidal-Klappe weit: die Wandstärke des rechten Herzens 4—5 mm betragend.

Linker Vorhof: enthält einzelne Gerinnsel: die Wandstärke der linken Kammer beträgt 12 mm. Der Aortenumfang beträgt $8^1/_2$ cm; derjenige der Pulmonalis 7 cm. Der Eingang zu den Coronar-Arterien ist nicht verlegt; die Wandung derselben zeigt reichliche endarteriitische Wucherungen, besonders im Bereich des absteigenden Astes der linken Kranzarterie. Die Innenfläche der Aorta zeigt im Anfangsteil vereinzelte sklerotische Herde. Am Aortenbogen sind diese Herde stärker entwickelt, mit Kalkeinlagerungen versehen. Der Aortenumfang, direkt oberhalb der Klappe, beträgt $8^1/_2$ cm; derjenige der Pulmonalis 7 cm; am Aortenbogen $6^1/_4$ cm; die gleiche Weite an der Durchtrittsstelle durch das Zwerchfell: oberhalb der Teilungsstelle in die Iliacae $4^1/_2$ cm. Die Aorta weist also ungefähr normale Weite auf. Dicht oberhalb des Zwerchfells findet sich in der Aorta, und zwar am vorderen Umfang und etwas rechts ein längs verlaufender, spaltförmiger, 13 mm langer Riß, welcher bis zu 3 mm Breite erreicht. Die Ränder des Risses sind nach außen umgebogen. Unterhalb des unteren Endes dieses Risses liegt ungefähr in der Verlängerung ein 5 mm langer, 2 mm breiter Riß von gleicher Beschaffenheit. Die Aortenwand ist in diesem Bereiche trichterförmig eingezogen. Zwischen den beiden Rissen ist eine 5 mm breite, von der Aortenwand gebildete Brücke vorhanden. Die

Abgangsstelle der Arteria coeliaca ist durch Kalkherde stark eingeengt, ebenso die der Arteria mesenterica superior. Die Arteriae renales zeigen an ihrem Anfangsteil ein vollkommen weites, etwas durch die Arteriosklerose deformiertes Lumen. Die gesamte Bauchaorta zeigt eine ziemlich ausgedehnte Arteriosklerose. Die erwähnten Risse führen beide in einen Hohlraum, welcher in Form eines Gefäßrohres an der hinteren und rechten Seite der Aorta verläuft. Dieses Rohr wird vorn und links von der Hinterwand der Aorta umgrenzt, hinten von einer gelb-rötlichen Wandung, welche ziemlich stark gerunzelt ist: die Runzeln verlaufen in vorwiegend querer Richtung. Die Wandstärke beträgt in der Höhe der Rißstelle 1 mm. Der Kanal ist nur zum kleinen Teile offen in einer Länge von $7^1/_2$ cm. Der quere Durchmesser beträgt an der Rißstelle 22 mm. Der Umfang erreicht $8^1/_2$ cm, übertrifft also an dieser Stelle denjenigen der Aorta, welcher an der Rißstelle 6 cm erreicht. Der übrige Teil des Kanals ist von Thromben, welche mehr oder weniger der Wand fest anliegen, ausgefüllt. Es gelingt infolgedessen nicht, an allen Stellen die Wandstärke zu bestimmen. Die älteren thrombotischen, geschichteten Auflagerungen erreichen die Dicke bis zu 5 mm. In den zentralen Abschnitten ist der Thrombus von frischer Beschaffenheit und dunkelroter Farbe. Beim Betrachten der Rißstellen von dem Kanal aus zeigt sich, daß die Wand im Bereich dieser Rißstellen nach hinten umgekrempelt ist und teilweise in die Wand des Kanals übergeht. Um zu untersuchen, in welcher Ausdehnung der thrombosierte Kanal vorhanden ist, werden an den verschiedensten Stellen an der Hinterseite, sowie an den seitlichen Teilen der Aorta Einschnitte gemacht. Dabei findet sich, daß derselbe bis an den untern Umfang des Aortenbogens reicht und abwärts bis zur Abgangsstelle der Arteriae iliacae sich erstreckt, die rechte frei läßt, der linken bis an die Abgangsstelle der Arteria hypogastrica folgt. Die Gesamtlänge erreicht demnach die der Aorta vom Aortenbogen an ungefähr vom Abgange

der Anonyma bis zur Bifurkation. Diese Länge beträgt $31^1/_2$ cm; die Länge des Kanals, welcher mit der linken Arteria iliaca communis verläuft, $5^1/_2$ cm; die Gesamtlänge beträgt also 37 cm. Die Aorta zeigt in den verschiedenen Höhen einen veränderten Querschnitt, und zwar erscheint sie abgeplattet, besonders stark in jenem Bereich, wo der neugebildete Kanal den größten Umfang aufweist. Die Difformität wird noch verstärkt durch die hochgradige Arteriosklerose. Die Betrachtung der Querschnitte in den verschiedenen Höhen ergibt folgendes:

Unterhalb des Aortenbogens ist ein eigentlicher Kanal schwer erkennbar, da die Blutung einen diffusen Charakter angenommen hat: nach innen reicht diese Blutung bis an die stark anthrakotischen Bronchialdrüsen. In der Höhe der Teilungsstelle der Trachea liegt der Bluterguß ebenfalls an der rechten Seite in einer Breite von 35 mm. Der sagittale Durchmesser schwankt zwischen 8 und 10 mm. Der thrombosierte Bluterguß tritt hierbei auf die Hinterwand der Aorta. Er stößt daselbst seitlich an die rechte Wand des Oesophagus, denselben einseitig verengend. In der Höhe des Abganges der V. Intercostal-arterie ist die Ausdehnung des Blutergusses nicht so deutlich abzugrenzen; die thrombosierten Blutmassen schieben sich vor den Oesophagus nach links hinüber, den letzteren von vorn komprimierend. Die Gesamtbreite erreicht daselbst $4^1/_2$ cm, die Dicke 10 bis 13 mm. Vor dem Oesophagus liegt eine 5 mm dicke thrombosierte Zone. Da die linke Lunge fest im Bereich des hinteren Mediastinums verwachsen ist, so wird dieselbe beinahe von dem thrombosierten Bluterguß erreicht. Querschnitt in ungefährer Höhe der Mitte der Brustaorta: In dieser Höhe befindet sich anstatt des diffusen Blutergusses ein rundlicher Kanal an der rechten und hintern Seite des Aortenumfanges. Er gelangt jetzt in den Bereich der rechten Intercostalarterien. Nach oben endet hier der Kanal blind, um von hier an nach oben in das geschilderte thrombotische Material überzugehen. Der quere Durchmesser erreicht

hierselbst 18 mm, die Dicke 12 mm. In Verbindung mit jenen thrombotischen Massen an der rechten Seite der Aorta setzt sich, parallel von oben herab verlaufend, eine thrombotische Partie an der hinteren Seite der Aorta, ferner an der linken Seite des Oesophagus im hinteren Mediastinum nach abwärts fort. Der Oesophagus verläuft demnach zwischen dem Kanal, welcher ihn von vorn umfaßt, und dem thrombosierten Gewebe des hinteren Mediastinums, welches rechts an ihn herantritt. Dieser linke Fortsatz endet an der Durchtrittsstelle durch das Zwerchfell.

Schnitt durch die obere Rißstelle: Der Kanal hat hier den größten Umfang erreicht, nämlich $8^1/_2$ cm. Der Kanal liegt rechts und hinten von der Aorta. Der Oesophagus entfernt sich an dieser Stelle von dem seitlichen Umfange des Kanals und tritt nach vorn. Von nun an verläuft der Kanal ziemlich genau auf der Hinterfläche der Aorta, tritt also in den Bereich der Intercostalarterien. In der Höhe des unteren Risses mündet die rechte XI. Intercostalarterie direkt in den Kanal, desgleichen beide XII. Intercostalarterien. Dieselben sind also von ihrer Abgangsstelle von der Aorta quer abgerissen. Nach dem Durchtritt der Aorta durch das Zwerchfell ist der Kanal teilweise verschlossen durch ältere Thromben, sowie frische Gerinnsel. Nach Herauslösung der letzteren gelingt es, den Kanal wieder anschaulich zu machen: die älteren Thromben haften indes der Wand außerordentlich fest an: es gelingt sehr schwer, dieselben abzulösen. Der Dickendurchmesser des Kanals beträgt an der Abgangsstelle der Arteria coeliaca $2^1/_2$ cm. Während an der Vorderseite die Wand von der Hinterfläche der Aorta gebildet wird, verlaufen in der rechten vorderen Wandfläche die Gefäßstämme der Arteria coeliaca und mesenterica superior. In der Höhe der Abgangsstelle der Arteriae renales hat sich der Umfang stark vermindert: der quere Durchmesser beträgt daselbst 14 mm, die Zirkumferenz $4^3/_4$ cm, während der Aortenumfang $4^1/_2$ cm beträgt. Aorta und Kanal sind also annähernd gleich weit. Daselbst ist der Kanal auf

die linke Seite hinübergetreten: und wird daher von der rechten Arteria renalis an seinem rechten Umfange begrenzt.

Mitte der Bauchaorta: Der Aortenumfang beträgt 43 mm; derjenige des Kanals $4^1/_2$ cm. Seine Lage entspricht dem hintern Umfange der Aorta. Linkerseits und hinten stößt er an die untere Hohlvene, welche spaltförmig verengt wird: die Hohlvene ist durch den Kanal abnorm weit nach links hinübergedrängt. Direkt oberhalb der Teilungsstelle der Aorta mißt der Durchmesser 13 mm, der Umfang 5 cm — Von hier an läuft der Kanal entlang der linken Arteria iliaca communis, und zwar an der rechten resp. medialen Seite derselben dergestalt, daß sie hinten an die linke Vena iliaca communis stößt und eine stark spaltförmige Verengerung des Lumens erzeugt. Der quere Durchmesser beträgt 11—13 mm: der Umfang 40 mm, während der Umfang der linken Arteria iliaca 32 mm beträgt. An der Abgangsstelle der linken Arteria hypogastrica erreicht der Kanal sein Ende. Während er daselbst genau 12 mm im Durchmesser beträgt, mißt er $^1/_2$ cm tiefer 5 mm. Das Lumen der linken Arteria hypogastrica ist in einen schmalen, halbmondförmigen Spalt umgewandelt, welcher bis zu 2 mm Durchmesser an der engsten Stelle aufweist. Die ganze mediale Wand erscheint tief eingedrückt. Am Ende des Kanals nach 2 cm langen Verlauf mißt das annähernd normale Lumen 6 mm im Querdurchmesser.

Man kann demnach drei verschiedene Teile unterscheiden:

1. einen offenen Kanal, welcher von dem Riß sich nach aufwärts und abwärts erstreckt:
2. einen vollkommen thrombosierten Abschnitt, welcher noch die Form des Kanals erkennen läßt und welcher abwärts der Bauchaorta und der linken Arteria iliaca entspricht:
3. einen mehr diffusen Abschnitt, welcher oberhalb des offenen Kanals gelegen ist.

Was die Lage der Blutung, sowie des Kanals zur Aorta betrifft, so liegt der Bluterguß unter dem Aortenbogen und läuft an der hinteren und rechten Seite der Aorta nach abwärts. Der offene Kanal liegt hinten und rechts, tritt dann auf die hintere Seite der Aorta über, daselbst in den thrombosierten Teil übergehend, und läuft dann entlang der linken Arteria iliaca nach unten, hierbei an die innere und hintere Seite gelagert. Der anatomische Vorgang ist jedenfalls ein derartiger gewesen, daß die Aorta an der erwähnten Stelle eingerissen ist, und sich das Blut in die Wand gewühlt hat. Während abwärts und eine kurze Strecke aufwärts von dem Riß die Adventitia der Aorta die eigentliche Wand bildete, und eine Art neues Gefäßrohr zustande kam, kam es oberhalb des Kanals zu Zerreißungen der Adventitia und einer diffusen Blutung, welche aufwärts bis zum Aortenbogen vordrang. Vielleicht wäre eine Blutung in eine oder in beide Pleura-Höhlen erfolgt, wenn dieselbe nicht am hintern Umfange der Brusthöhle verlegt gewesen wären.

Bauchhöhle: Bei Eröffnung der Bauchhöhle ist die Leber unter dem rechten Rippenbogen zurückgesunken. Der Magen ist stärker gefüllt, liegt größtenteils frei, etwas nach unten verlagert. Die Dünndärme sind mäßig gebläht: im Bereich der Laparotomie-Wunde finden sich dünne, fibrinöse Auflagerungen auf den Darmschlingen, sowie eine lockere Verklebung derselben mit der Laparotomie-Wunde. Die Serosa ist größtenteils glatt und spiegelnd. An der Vorderwand des Leibes ist das Bauchfell verdickt, von weißlich sehnigem Glanze, und zwar im Bereich der Diastase der Recti. Im kleinen Becken finden sich ca. 5 Eßlöffel einer trüb-rötlichen Flüssigkeit. Das Peritoneum ist über dem Douglas mit dickeren Fibrinauflagerungen bedeckt. Der Uterus ist nach vorn gesunken. Die Harnblase ist zusammengefallen Milz: Länge 14 cm; Breite 8 cm: Dicke $4^1/_2$ cm: Consistenz ziemlich brüchig: die Schnittfläche ist von trüb-grauroter Farbe: die Follikel sind schlecht sichtbar: die Pulpa ist leicht mit dem Messer ab-

streifbar; die Trabekel sind zart. — Die linke Niere zeigt eine dürftig entwickelte Fettkapsel; die fibröse Kapsel ist leicht abziehbar; die Oberfläche ist glatt, von graubraunroter Färbung; die Rindenstruktur ist deutlich. Die Pyramiden sind braunrot; das Nierenbecken ist leer; der Ureter eng. — Die rechte Niere steht erheblich tiefer, läßt sich bis zum Eintritt in das kleine Becken hinabschieben; im übrigen ist sie wie die linke Niere beschaffen. In der Harnblase findet sich eine geringe Menge trüben Urins. Die Schleimhaut ist blaß. — Der Magen enthält $^1/_2$ Liter galliger, fäkulenter Massen; seine Schleimhaut ist trübgrau, von zähem Schleim überzogen. — Die oberen Dünndarmschlingen sind schwappend mit flüssigem Inhalt angefüllt; ihre Schleimhaut ist trüb. Einzelne Darmschlingen sind streckenweise miteinander verwachsen. 1,50 m oberhalb der Bauhinischen Klappe zeigt sich eine düster verfärbte, blaurote Darmschlinge, deren Peritoneum mit fibrinösen Verklebungen bedeckt ist. Die Länge dieser Schlinge beträgt 12 cm. Der Darm ist daselbst leicht zerreißlich, die Schleimhaut durchblutet und stark von Feuchtigkeit durchtränkt. Der Wurmfortsatz ist nach innen und hinten emporgeschlagen, fest verwachsen mit dem Coecum; das Ende des Wurmfortsatzes ist obliteriert. — Die Leber ist klein; ihre Kapsel ist über dem rechten Lappen weißlich verdickt; das Organ ist von braunroter Farbe; die Acini sind klein, im Zentrum dunkelrot. — Die Gallenblase enthält dicke, dunkle Galle; die Pfortader ist leer; ihre Intima ist glatt. — Das Mesenterium ist fettarm. — Der Uterus ist atrophisch; ebenso die Ovarien.

Diagnose: Aneurysma dissecans der Aorta. Hochgradige Arteriosklerose der Aorta und großen Gefäße. Hypertrophie des linken Herzens. Status nach Reposition einer eingeklemmten Dünndarmschlinge. Beginnende Peritonitis.

Mikroskopische Untersuchung: Um die Beschaffenheit der Wand des neugebildeten Rohres festzustellen und ihre Beziehungen zu der Aorta, wurden aus den ver-

schiedenen Teilen Stücke herausgeschnitten und eingebettet. Abgesehen von der Färbung mit Haematoxylin-Eosin wurde besonders eine solche auf elastische Fasern nach Weigert, sowie des Bindegewebes nach van Gieson vorgenommen Untersucht wurde:

1. die hintere Wand der neugebildeten Aorta in Höhe des Risses:

Bei gewöhnlicher Haematoxylin-Eosin-Färbung kann man zwei Zonen unterscheiden, eine innere zellreichere, sowie eine äußere zellärmere. Bei der Färbung auf elastisches Gewebe zeigt sich die Wand aus drei Schichten bestehend: a) aus einer breiten Intima. Dieselbe nimmt annähernd die Breite der gesamten Wand ein und besteht aus gewucherten Endothel-Lagen. Zwischen den Zellagen, sowie den einzelnen Zellen ist eine ausgedehnte Neubildung feinster elastischer Fäserchen vorhanden: b) einer dünnen Media. Dieselbe zeichnet sich durch ihre ungleichmäßige Beschaffenheit aus. Sie ist nicht von konstanter Dicke, kann sogar stellenweise fehlen. Ihre Hauptbestandteile sind elastische Faserzüge und Muskelzüge, welche von den äußeren Schichten der Aorten-Media herstammen. Die elastischen Fasern sind mehrfach eingerissen, von ungleicher Stärke. Entweder läuft ein Bündel von Fasern gleichmäßig eine Strecke weit, dann hört es auf, einzelne eben noch sichtbare Reste von zerissenen Fasern deuten den weiteren Verlauf der Media an: dann kommt wieder ein kurzes, dickes Bündel von elastischen Faserzügen. Die Muskellage zeigt eine ähnliche Verlaufsart; c) einer Adventitia, welche streckenweise die Dicke der Intima erreicht, bestehend aus derben Bindegewebszügen mit einzelnen gröberen elastischen Fasern, wie sie in der Norm in der Aortenwand verlaufen. In den äußeren Schichten laufen zahlreiche Vasa vasorum.

2. Die Aortenwand in der Höhe des Risses:

Die Aorta zeigt das Bild einer ausgedehnten Arteriosklerose. Die Intima ist verdickt, fettig degeneriert, mit reichlichen Cholestearin-Tafeln versehen, streckenweise erweicht. An andern Stellen finden sich reichliche Kalk-

einlagerungen: ferner an den besser erhaltenen Partieen eine reichliche Neubildung von elastischen Fasern. Die Grenze gegen die Media ist nicht allenthalben eine scharf lineare. Infolge degenerativer Prozesse in den innersten Media-Schichten verläuft die Grenze etwas unregelmäßig. Bemerkenswert ist, daß diese Veränderungen nur die innerste Schicht treffen, die übrige Media aber freilassen. Schwere degenerative Prozesse, wie sie bei Syphilis beobachtet werden und das Bild einer exquisiten Mesaortitis bilden, fehlen vollständig. Die Adventitia fehlt. An ihrer Stelle liegt eine neugebildete Intima. Die Grenze derselben gegen die Media ist keine gleichmäßig scharfe: die äußeren Fasern sind streckenweise eingerissen. Die neugebildete Intima zeigt in ihren tieferen Schichten, also denen der Media benachbarten, Neubildungen von elastischen Fasern, während die oberen Schichten frei sind. Die neugebildeten Bindegewebsfasern sind in den tieferen Schichten kräftiger und wesentlich dicker. Die Intima zeigt zumeist eine glatte Oberfläche, nicht an allen Stellen gelingt es indessen leicht, dieselbe festzustellen, da Thromben sich reichlich auf ihr niedergeschlagen haben, und durch die Organisation derselben die Grenzen verwischt werden.

3. Die Aorta mit Aneurysma in Höhe des Risses. Umschlagsfalte der Adventitia und äußere Media:

Die Adventitia liegt in diesem Präparat der Aorta an und biegt sich dann nach außen in die Wand des Aneurysmas um. Sie hat hierbei einige Lagen der äußeren Media mitgenommen. Die elastischen Faserzüge gehen indessen nicht continuierlich aus der äußeren Media hervor, sondern erweisen sich mehrfach unterbrochen. Die Adventitia vereinigt sich ohne deutliche Grenze mit dem Bindegewebe der Nachbarschaft. Die neugebildete Intima stellt nicht eine gleichmäßige Lage dar, sondern ist mehrfach aufgesplittert und gefächert. In den Lücken liegen frische und ältere Thromben. Diese Veränderungen sind jedenfalls durch Überdehnung und Einreißen der Intima hervorgerufen.

4. Die Aortenwand zwischen den beiden spaltförmigen Lücken:

Die gesamte Wand ist in diesem Bereiche trichterförmig eingezogen. Die Intima ist stärker verdickt als im Gebiete der übrigen Aortenwand und erstreckt sich tief in das Gebiet der Media hinein. Dieselbe weist einen tiefen Riß auf. Die inneren Lagen der Media (etwa die Hälfte der Wandstärke betragend) sind quer durchgerissen und endigen in einer ziemlich scharfen Linie. Von den äußeren Schichten liegen dagegen die Fetzen der zerrissenen elastischen Fasern inmitten des Risses. Diese Fasern weisen keine eigentliche Verwerfung auf, sondern halten ungefähr die ursprüngliche Verlaufsart der Media inne. Ein analoges Verhalten zeigen die Muskelfasern der Wand. In den Riß hinein schiebt sich von vorn die verdickte und degenerierte Intima; ebenso drängt sich auf der Hinterseite die neugebildete Intima etwas in die Lücken der Media vor. Diese Intima hat die Lage der ursprünglichen Adventitia, welche vollkommen losgerissen ist, inne. Wir haben es demnach mit einem geheilten Riß der Aorten-Wand zu tun: und zwar erfolgte der Einriß von innen her, hat also die Aortenwand nur zur Hälfte getroffen.

5. Aneurysma mit Arteria mesenterica superior:

In dieser Höhe ist die Höhle ausgedehnt thrombosiert. Die Intima ist als solche nicht überall abzugrenzen. An einigen Stellen ist sie als dickes Polster erkennbar; an anderen Stellen durch ein organisiertes thrombotisches Material ersetzt. Das elastische Gewebe der Media ist zum Teil sehr gut erhalten; hervorzuheben ist indessen, daß vereinzelte Faserzüge des elastischen Gewebes losgegerissen und eine Verlagerung erfahren haben. Thromben liegen nach außen von dem elastischen Gewebe. Man gewinnt den Eindruck, als ob die Media völlig durchrissen wurde, das Blut nach außen drang und dann thrombosierte. Nur auf diese Weise läßt sich die Verlagerung erklären. Die Adventitia ist ebenfalls mehrfach eingerissen, und zwar die inneren Schichten, während die äußeren noch gut er-

halten sind. Die Wandung des neugebildeten Rohres wird nicht allein von den Häuten der Aorta gebildet. Dasselbe zieht in seinen Bereich die Arteria mesenterica superior, und zwar setzt sich ein Ausläufer des Kanals in die Scheiden dieser Arterie fort (s. Figur). Ungefähr der halbe Umfang dieser Arterie zeigt eine Spaltbildung, welche den äußeren Schichten der Media angehört. Ausgefüllt wird der Spalt durch ein zellreiches Bindegewebe, in dessen Maschen zahlreiche pigmentierte, Haemosiderin-haltige Zellen gelegen sind und welches von zahlreichen kleineren Spalten und Maschen, die ein Endothel aufweisen, durchsetzt wird. Einige derselben sind strotzend mit Blut gefüllt. Es handelt sich demnach um neugebildete Blutgefäße. Dieser Spalt begleitet die Arteria mesenterica eine Strecke weit.

6. Schnitt durch die Aorta und Aneurysma 4,5 cm oberhalb der Teilungsstelle in die Arteriae iliacae:

Die Wand des Aneurysmas entspricht der Beschreibung unter Nr. 5. Infolge der ausgedehnten Thrombose und Organisation der Thromben ist die Abgrenzung gegen die Intima undeutlich und fehlt größtenteils. Die Media und die inneren Schichten der Adventitia weisen gleichfalls Rupturen auf.

7. Schnitt im Anfang der linken Arteria iliaca communis:

Der Befund ist wie bei 6.

8. Brustaorta. Höhe der Bifurkation der Trachea:

Daselbst findet sich eine diffuse Durchblutung des Zellgewebes um den Oesophagus. In den Gewebsspalten liegen massenhafte pigmenthaltige Zellen; ferner finden sich neugebildete Gefäße, sowie frische Blutungen in das Gewebe. Ein eigentliches Aneurysma ist nicht mehr zu erkennen.

Fassen wir den mikroskopischen Befund zusammen, so finden wir an der Aorta das Bild der gewöhnlichen Arteriosklerose mit ihren Wucherungsprozessen und degenera-

tiven Vorgängen in der Intima. Die Media ist bis auf geringe Veränderungen ihrer innersten Lagen unversehrt geblieben; nur in der Höhe der beiden Risse resp. zwischen beiden zeigt sich ein ausgeheilter Riß der Media. Dieser Riß ist kein totaler, sondern nur ein partieller. Von den äußersten Schichten der Media sind einzelne schmale Lagen abgehoben, um die Wandung des sekundären Kanals bilden zu helfen. Die innere Auskleidung desselben wird von einer stark verdickten Intima mit zahlreichen Zellagen und neugebildeten elastischen Fäserchen hergestellt. Dieselbe ist am besten dort erhalten, woselbst das Lumen noch nicht durch Thromben verlegt war. Diese Intima ist mehrfach unterbrochen und in den peripheren thrombosierten Teilen des Aneurysmas eingerissen. An diese Intima legen sich die bereits erwähnten abgelösten äußersten Media-Schichten an. Dieselben bilden keine continuierliche Schichte, sondern sind mehrfach eingerissen, mitunter auch verworfen; durch den Blutstrom, welcher sich zwischen dieselben einwühlte, wurden sie abgehoben und nach innen verlagert. Als äußerste Schicht legt sich die Adventitia der Aorta an, welche ebenso mehrere Unterbrechungen infolge der Überdehnung aufweist. Woselbst das Aneurysma an größere Gefäße anstößt, setzt es sich, wie der Befund an der Arteria mesenterica superior zeigt, eine Strecke weit in den äußeren Mediaschichten fort. Abgesehen von diesem neugebildeten Aneurysma, dessen Wandungen durch die erwähnten Häute der Aorta gebildet werden, ist es durch Rupturen derselben zu diffusen Blutungen gekommen, wie sie das hintere mediastinale Zellgewebe in ausgedehnter Weise aufweist.

Wenn wir den anatomischen Befund mit der Krankengeschichte resp. der Anamnese vergleichen, so findet sich in derselben kein sicherer Anhaltspunkt für den Eintritt der Aortenruptur, welcher der Bildung des Aneurysma dissecans vorausging. Möglicherweise erfolgte diese Ruptur im März 1906, als Patientin den ersten Ohnmachtsanfall erlitt. Worauf jener zweite Anfall am 12./2. 07 zurück-

zuführen ist, läßt sich ebenfalls schwer feststellen. Es liegt nahe, an eine erneute Blutung zu denken, möglicherweise durch Zerreißung der Adventitia-Schichten des neugebildeten Kanals entstanden. Die Veränderungen, welche in dem neugebildeten Kanal aufgetreten sind, sowohl in dem leeren Teil, als auch in dem thrombosierten (Neubildung einer Intima, Organisation der Thrombus-Massen) sind derartig vorgeschritten, daß man ihre Entstehung mit großer Wahrscheinlichkeit in die Zeit des ersten Ohnmachtsanfalles, eventl. noch früher, verlegen kann. Die Zeit zwischen dem zweiten schweren Ohnmachtsanfall und dem Tode, welche kaum $1^1/_2$ Monat beträgt, muß sicher für die Ausbildung derartiger Veränderungen als zu kurz bezeichnet werden.

Heben wir zum Schlusse das Wesentliche unseres Falles hervor, so müssen wir bemerken, daß derselbe in gewisser Hinsicht ein abweichendes Verhalten zeigt. Wir besitzen eigentlich nur einen Riß in der Aortenwand: es fehlt ein eigentlicher zweiter Riß, welcher die Intima von außen durchsetzt. Denn die beiden nur durch eine schmale Brücke eines vernarbten Risses geschiedenen Spalten bilden im Wesen doch nur einen einzigen Riß. An dieser Auffassung ändert sich nichts, wenn wir sehen werden, daß die funktionelle Inanspruchnahme beider Teile des Risses jedenfalls eine verschiedene war. Die Kommunikationen des neugebildeten Rohres mit der Aorta sind relativ geringe: sie bestehen in einzelnen abgerissenen Interkostalarterien, deren Lumen ein sehr enges ist und durch welche jedenfalls keine größere Blutmenge passieren konnte. Ein Abriß von größeren Arterien ist nirgends zu stande gekommen, nur die Media ist streckenweise eingerissen, wie wir besonders an der Arteria mesenterica superior beobachten konnten.

Wie ist denn nun die Zirkulation erfolgt in dem Rohre bei den ungenügenden Abflußverhältnissen? Um einen Blutstrom analog dem Aorta kann es sich unmöglich gehandelt haben, da die Abflußöffnung an einer distalen

Stelle des Rohres vollkommen fehlt. Die Zirkulation in dem offenen Stück des Rohres muß daher eine sehr träge gewesen sein. Das Blut trat durch den oberen Riß aus, regurgitierte durch den anderen; diese träge Strömung erklärt auch die hochgradige Neigung zu Gerinnungen und Thrombosierungen. Denn der größte Teil des Rohres ist verlegt: er ist vielleicht nur eine kurze Zeit wegsam gewesen, da sich an die Stagnation eine Thrombose der Aorta anschloß. Daß eine Zirkulation in einem Teile des Rohres vorhanden war, wird durch die neugebildete Intima, welche ihrerseits die Zeichen einer echten Arteriosklerose, sogar mit Neubildung von elastischen Fäserchen darbietet, bewiesen.

Was die Aetiologie des Risses betrifft, so können wir als Erstes ein direktes Trauma ausschließen. In der gesamten Anamnese findet sich kein Faktor, welcher hierzu zu verwerten wäre. In der Literatur findet sich gleichfalls eine große Zahl von Fällen, bei welchen jedes Trauma fehlt. Daß naturgemäß kleine Traumen, insbesondere infolge körperlicher Anstrengungen, welche die Gefäßwand treffen und sich öfter wiederholen, die Veranlassung für Aortenaneurysmen werden, ist möglich, aber für unseren Fall aus dem klinischen Verlauf nicht zu beweisen.

Als Zweites muß die Beschaffenheit der Aortenwand in Betracht gezogen werden im Moment des Einrisses. Da wir das Datum der Mediaruptur nicht sicher klinisch bestimmen können, so sind wir nur auf Mutmaßungen angewiesen. Möglicherweise erfolgte der Durchbruch ein Jahr vor dem Tode. In diesem Falle hatte die betreffende Patientin schon zu dieser Zeit eine vorgeschrittene Arteriosklerose. Ob dieselbe das einzige prädisponierende Moment gewesen ist, können wir nicht sagen. Jedenfalls müssen noch andere Faktoren hinzukommen, da die Arteriosklerose in nichts sich von der gewöhnlichen unterschied: und zwar sind dies mechanische. Bereits im Jahre 1887 wies Orth[5]) auf die fast konstante Lokalisation der Risse in der aufsteigenden Aorta hin und

betonte, daß noch andere, bis jetzt keineswegs genügend erkannte Umstände (mechanischer Natur?) eine maßgebende Rolle spielen. Wir sahen ferner, daß Rindfleisch in den Vinculis der Aorta und der Ansatzstelle des Ligamentum Botalli ein gewichtiges Moment in der Entstehung erblickte. Für uns kommen diese beiden für Ruptur prädisponierten Stellen nicht in Frage, da sich der Riß in der absteigenden Aorta dicht oberhalb des Zwerchfelles vorfand. Möglicherweise hat bei der Entstehung des Risses die Tätigkeit des Zwerchfelles eine gewisse Rolle gespielt: und zwar hätten wir uns den Vorgang so vorzustellen, daß durch eine anormale Contraktion desselben eine Verengerung der Aorta an ihrer Durchtrittsstelle erfolgte, sekundär eine Blutdrucksteigerung in der Brustaorta, welche zu einer Zerreißung und einem Einriß in der Wand führte. Gleichwertig mit dieser Auffassung würde jene sein, daß eine abnorm starke Füllung der Brustaorta stattfindet, und eine Stauung des Blutes beim Durchtritt durch das Zwerchfell erfolgt. Wenn wir also von diesem Gesichtspunkte die Entstehung der Ruptur betrachten, so würden wir als primär die Blutdrucksteigerung und die Dilatation der Brustaorta auffassen, als sekundär die Ruptur an besonders disponierten Stellen. Als solche kommen dann die Vincula der Aorta, die Insertion des Ductus Botalli, die Gegend oberhalb des Zwerchfelles für die Ruptur in Frage. —

Am Schlusse meiner Arbeit ist es mir eine angenehme Pflicht, dem Prosektor an der Anatomie im Johannstädter Krankenhause zu Dresden, Herrn Dr. Geipel, für die freundliche Überweisung des Themas und die liebenswürdige Unterstützung bei Anfertigung der Arbeit meinen tiefempfundenen Dank auszusprechen.

Lebenslauf.

Karl Bludau, Sohn des am 16. Oktober 1891 verstorbenen Polizeiwachtmeisters Joseph Bludau und dessen am 2. März 1906 verstorbenen Ehefrau Katharina geb. Schimanowitz, katholischer Konfession, wurde geboren zu Wormditt O.-Pr. am 31. Januar 1870. Den ersten Unterricht genoß er in der Elementarschule und darauf in der Selekta zu Wormditt. Sodann besuchte er von Ostern 1886 ab das Kgl. Gymnasium zu Braunsberg O.-Pr, woselbst er am 29. August 1891 das Zeugnis der Reife erhielt. Er studierte dann zunächst 3 Semester Philosophie und Theologie am Kgl. Lyceum Hosianum zu Braunsberg, und zwar bis Ostern 1893, nachdem er Michaeli 1892 dortselbst das Tentamen philosophicum bestanden hatte. Von da ab wandte er sich dem Studium der Medizin zu und besuchte die Universität Greifswald 6 Semester, woselbst er am 7. März 1895 die ärztliche Vorprüfung bestand und vom 1. April bis 1. Oktober 1895 sein erstes Militär-Halbjahr als Einjährig-Freiwilliger im Infanterie-Regiment Prinz Moritz von Anhalt-Dessau (5. Pomm.) Nr. 42 abdiente. Ostern 1896 bezog er sodann die Universität Leipzig, wo er 10 Semester studierte und am 1. Juni 1901 die Approbation als Arzt erhielt. Nachdem er in der Zwischenzeit Vertretungen übernommen und vom 1. April bis 1. Oktober 1902 als einj.-freiw. Arzt seine 6monatige aktive Restdienstzeit beim 12. Infant.-Reg. Nr. 177 I. Batl. zu Dresden abgeleistet hatte, ließ er sich am 22. Dezember 1902 als prakt. Arzt in Dresden nieder, woselbst er bis zum heutigen Tage seine ärztliche Berufstätigkeit ausgeübt hat. Seine Staatsangehörigkeit ist Preuße. Am 23. Juni 1909 bestand

er auf der Universität Halle a. S. das Fakultäts-Examen mit dem Prädikat „cum laude“.

Während seiner Studien besuchte er die Vorlesungen, Kliniken und Kurse folgender Herren Professoren und Dozenten:

In Braunsberg:

Bender †, Dittrich, Killing, Kranich, Krause, Marquardt, Niedenzu, Oswald †, Uebinger, Weiß †, Weißbrodt.

In Greifswald:

Arndt †, Ballowitz, Gerstaecker †, Grawitz, Heidenhain, Helferich, Holtz, Landois †, Limpricht, Mosler, Pernice †, v. Preuschen, Schmitz †, Schulz, Solger, Sommer, Strübing.

In Leipzig:

Barth, Birch-Hirschfeld †, Boehm, Curschmann, Eigenbrodt, Fick, Flechsig, Friedrich, Held, His, Hoffmann, Hofmann, Kockel, Krönig, Krückmann, Menge, Riehl, Romberg, Sattler, Schwarz, Soltmann, Tillmanns, Trendelenburg, Zweifel.

Allen diesen Herren, seinen hochverehrten Lehrern, spricht Verfasser an dieser Stelle seinen ehrerbietigsten Dank aus.

Literatur.

[1]) Bostroem: Das geheilte Aneurysma dissecans. Deutsches Archiv f. klin. Med. Bd. 42.

[2]) Rindfleisch: Virchows Archiv Bd. 131.

[3]) Flockemann: Münchner med. Wochenschrift. 1898. pag. 847.

[4]) Schede, Franz: Beiträge zur Aetiologie, Verlauf und Heilung des Aneurysma dissecans der Aorta. Virchows Archiv. Bd. 192. 1908.

[5]) Orth: Lehrbuch der patholog. Anatomie Bd. I. pag. 248.

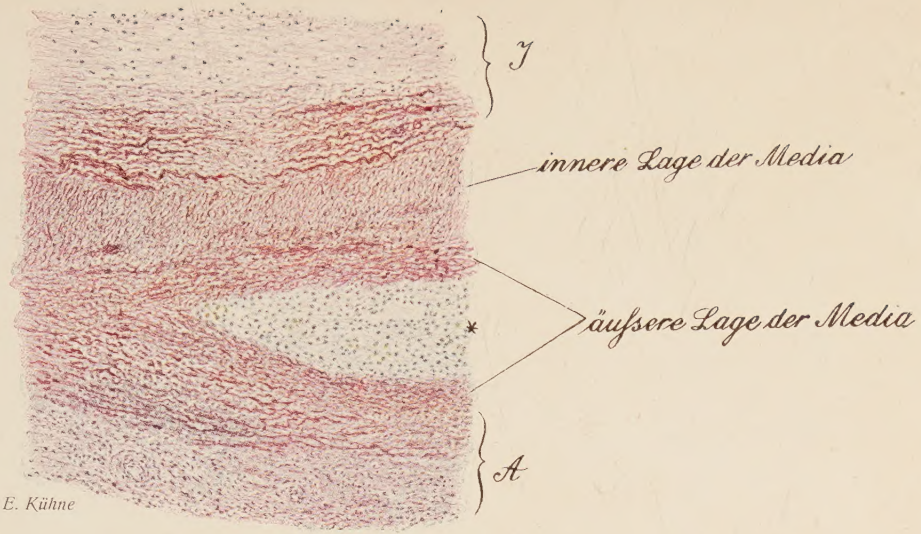

gez. E. Kühne

Arteria mesenterica superior

*I = Intima; A = Adventitia; * Spalt in den äußeren Lagen der Media*